Canaliculitis crónicas, Serie de 18 casos

Carlos Sevillano Torrado[1], Nora Muruzabal Zaldibar[2], Roberto Fernández Hermida[3]

Servicio de Oftalmología. Hospital de Cruces, Barakaldo

[1] Licenciado en Medicina. Servicio de Oftalmología del Complexo Hospitalario de Pontevedra
[2] Licenciado en Medicina. Servicio de Oftalmología del Hospital de Cruces, Baracaldo
[3] Doctor en Medicina. Servicio de Oftalmología del Hospital de Cruces, Baracaldo. Unidad de órbita y oculoplastia.

Correspondencia: Carlos Sevillano Torrado, email: seviojos@hotmail.com
Calle Joaquín Costa nº 19, 2º D 36001 Pontevedra
Teléfono de contacto: 619870950

Sección a la que va dirigida: Comunicación solicitada

Resumen

Introducción: el propósito del trabajo fue reunir información acerca de 16 casos de canaliculitis crónicas para estudiar su epidemiología, presentación y etiología más frecuente, así como compararlas con la literatura publicada y discutir el tratamiento más apropiado.

Resultados: nuestra serie es comparable al resto de series publicadas, encontrando al Actinomyces como germen más frecuente y a la canaliculotomía como tratamiento más efectivo, así como describimos otros gérmenes causantes de dicha patología frecuentemente infradiagnosticada.

Introducción

La canaliculitis crónica es una entidad poco frecuente aunque muy infradiagnosticada caracterizada por la secreción purulenta crónica y el lagrimeo[1-9,11,12]. El germen al que se le atribuye la mayoría de los casos es el actinomyces[1-9,12]; bacilo anaerobio gram positivo aunque también aerobio facultativo presente en la flora de membranas mucosas[7,11] (figura 2). Los siguientes gérmenes más frecuentes son Nocardia y estafilococos, según autores[1,2,6].

Debido a que, además, lo síntomas suelen ser subclínicos, se confunde con otros diagnósticos (tabla 4) y su tiempo medio de demora descubrir la actinomicosis se estima en unos 21 meses[11].

Como factores predisponentes para padecer dicha enfermedad se encuentran diversas patologías palpebrales como blefaritis o malposiciones[2], sexo femenino, e inmunodepresión[11]. El sexo femenino está claramente relacionado, se postula que es debido a dos factores principalmente: un diámetro de la vía menor y factores

hormonales[1] que contribuyan a alteraciones del epitelio del canalículo (divertículos, descamación, etc.). Algún autor[1] no encuentra ningún factor predisponente.

La clínica, poco llamativa, se caracteriza principalmente por epífora y secreción purulenta 1-9 (tablas 2 y 3)(Figura 2). Es característico que presenten la vía lagrimal permeable (casi 100%) a pesar de presentar dacriolitos. Dichos dacriolitos son gránulos azufre por color amarillo (figura 2), no patognomónicos de actinomyces, pero que aparecen en >90% de todas las canaliculitis crónicas [2,5].

El diagnóstico es fundamentalmente clínico si bien puede ser apoyado por el cultivo microbiológico, que nos dará un diagnóstico etiológico, y por la ecografía ultrasónica de alta frecuencia que nos evidenciaría los dacriolitos y excluiría otras patologías como las tumorales[10].

El diagnóstico diferencial[1-9,12] hay que realizarlo con obstrucciones canaliculares que provengan de conjuntivitis cicatriciales: Penfigoide Ocular Cicatricial, infecciones por VHS ó VHZ, tracoma…También con Orzuelos ó chalaciones mediales, que pueden provocar una obstrucción mecánica. Para diferenciarlos de una dacriocistitis aguda, crónica o un mucocele, además de la localización, debemos observar que la vía suele estar obstruída.

Los tumores canaliculares, aunque muy raros (son el 0,5% de los tumores de órbita y paraórbita), suelen presentar diferencias como secreción sanguinolenta, induración hacia la zona nasal, desplazan el globo, y presentan alteraciones en pruebas de imagen (Ecografía de 20mhZ, TC, Dacriocistografía[12], etc.).

El tratamiento será discutido más adelante, si bien las líneas principales son:

- Antibioterapia oral: Penicilina oral 2g al día, entre 3-6meses, siguiendo pautas de actinomicosis sistémica (recurre con frecuencia)[10]
- Irrigación de antibióticos [6]

- Curetaje [4]
- Canaliculotomía [1,2,5,12],

con combinaciones entre ellas. Nosotros defendemos la canaliculotomía con o sin curetaje como mejor opción.

Diseño y métodos

Se recogieron todos los casos de canaliculitis crónicas presentados en el Hospital de Cruces (Barakaldo) y el Instituto Clínico Quirúrgico de Oftalmología (Bilbao) entre Febrero de 1998 y Diciembre de 2008, y en el Complexo Hospitalario de Pontevedra entre Octubre de 2007 y Noviembre de 2009, de modo retrospectivo, y comprobando, en aquellos casos en los que era posible, la existencia o no de recidivas.

NHC *NOMBRE*
EDAD
AP (DM,HTA…)
AP oftalmológicos (Blefaritis, dacriocistitis, ectropion, ojo seco, rosácea, PSX...)

OD/OI *Canalículo SUP/INF*

CLÍNICA

Tratamientos y diagnósticos previos
Tiempo de evolución
Signos
- *Conjuntiva (eritema, folículos…)*
- *Córnea (opacidad, melting,BUT,QPS…)*
- *Punto (descarga, absceso, eritema, hinchazón…)*

Síntomas (picor, fotofobia, arenas, lagrimeo…)

PRUEBAS COMPLEMENTARIAS

Vía Lagrimal (permeable o no, y en qué punto de la vía)
Microbiología

TRATAMIENTO

Médico (tópico/sistémico, tipo de antibiótico, duración…)

Quirúrgico
- *anestesia*
- *aspecto macroscópico (dacriolitos, color…)*

Reincidencias

La canaliculotomía se realizó en quirófano tras inyección de anestésico y ayudados por una sonda de intubación 0/0 a modo de tutor; las muestras se enviaron a Microbiología para cultivo aerobio, anaerobio y tinción Giemsa. No se reconstruyó la vía tras la cirugía.

Resultados

Se trata de una serie de casos de 18 pacientes cuya epidemiología coincide con publicaciones previas. Una media de edad de 59.2 años (rango 19-88), predominio de mujeres (5:1), un 68% de canalículo inferior, un cuadro unilateral y frecuentemente infradiagnosticado (media de duración de síntomas 21.43 meses, rango 2-36) (tabla 3). El síntoma más veces recogido fue la epífora (55 %); y como signos la dilatación puntal (61%) y la secreción purulenta crónica (77,7%) (Figura 1) (tablas 1 y 2). Un 50% habían recibido antibioterapia tópica, siendo inefectiva; un paciente incluso fue bien diagnosticado de canaliculitis crónica pero la antibioterapia oral no surtió efecto (tabla 3).

En cuanto a la microbiología, el Actinomyces fue aislado en 9 pacientes (50%), encontrando otros patógenos como Peptoestreptococo aerobius, Estreptococo mitis, Prevotella, Serratia marcenscens o Corynebacterium sp. Dos de las muestras sólo se cultivaron en ambiente aerobio, con resultado negativo, y quizás en un caldo anaerobio hubiese crecido el actinomyces. El porcentaje de dacriolitos o gránulos de azufre fue del 100%.

La vía lagrimal se presentaba obstruída en cuatro pacientes (22,2%), y tras la cirugía sólo dos la mantenían igual. En nuestra serie, no hubo ninguna estenosis

iatrogénica ni ningún tipo de recidiva, y sólo aquellos dos pacientes se quejaban de epífora. El seguimiento medio de toda la serie de pacientes es de 28.21 meses (rango 6meses-9años).

Discusión y conclusiones

Presentamos una serie de 16 casos de canaliculitis crónicas que, tras la serie de 40 casos de Vecsei[1], es la más larga publicada en la literatura. Con respecto a la epidemiología, los datos son concordantes con el resto de publicaciones.

Sólo la serie de Vecsei[1] encuentra mayoría del canalículo superior, mientras que el resto[2-6,12], como nosotros, hallamos mayoría del inferior. Aunque en principio no hay factores locales predisponentes[1], Anand[2] encuentra patología palpebral en un 40% aproximadamente. Nosotros encontramos patología palpebral en 4 sujetos (25%; 2 con blefaritis anterior estafilocócica y otros 2 con malposiciones del párpado inferior).

En nuestra serie, dicha entidad sigue siendo una enfermedad infradiagnosticada[1,3,5,12], con una media de evolución de casi dos años (mayor que la literatura, sólo Briscoe[5] habla de una media de 3 años).

Respecto a la microbiología, los cultivos mostraron Actinomyces en un 50%, una cifra que supera otras series (Anand[2] muestra un 14%, Mohan[6] un 17%, Briscoe[5] un 30% y Vecsei[1] un 23%) a pesar de estar reconocido que es un germen de difícil crecimiento en el laboratorio[2,3,5,12]. Es importante pensar en él para orientar los cultivos microbiológicos y usar soportes anaerobios. Además, observamos que la presencia de dacriolitos no es exclusiva de actinomyces, ya que en nuestra experiencia aparecieron en un 100%, al igual que obtuvo Briscoe[5] (frente a 33% en la serie de Anand[2]). No evidenciamos Nocardia y sólo un estafilococo, que son los segundos gérmenes más frecuentes según autores[1,2,6], pero sí otros patógenos no descritos hasta ahora, como la

Serratia marcenscens, Peptoestreptococo aerobius, Estreptococo mitis, Prevotella o Corynebacterium sp.

En cuanto al tratamiento, hay varias opciones disponibles. Mohan[6] encontró curación sin recidiva durante 12 meses irrigando el canalículo con antibióticos reforzados (si bien sólo 2 casos eran Actinomyces), mientras Pavilack[4] apuesta por curetaje sin canaliculotomía obteniendo buen resultado pero necesitando 2 intervenciones en la mitad de los casos. Vecsei[1] afirma que el tratamiento conservador sólo funciona en el 10% de los pacientes.

Varios son los casos publicados en que tras varias irrigaciones con antibioterapia es necesario un curetaje o cirugía posterior[2,9,12]. En nuestra serie, todos fueron sometidos a canaliculotomía y no hubo recidivas ni complicaciones en el tiempo de seguimiento. Al igual que Briscoe[5] y Demant[12], no fue necesario reconstruir la vía tras la cirugía, y no observamos estenosis iatrogénicas. Anand[2] muestra 2 casos de este tipo pero especifica que dichos pacientes habían recibido hasta cuatro lavados del saco lagrimal previamente, afirmando que no está aumentado el riesgo de padecer epífora por causa postquirúrgica. Vecsei[1] encuentra un 20% de pacientes con epífora tras la intervención (pero vía permeable) mientras que nosotros no hallamos nuevas estenosis, con 2 pacientes que ya la presentaban previamente y otros 2 a los que la cirugía fue suficiente para recanalizar la vía.

Debemos señalar como limitaciones de nuestro estudio el hecho de reunir solamente 16 casos, debido a lo inusual de la patología; y, derivado de su diseño retrospectivo, la falta de alguno de los datos de epidemiología. Sin embargo encontramos a su favor que es la segunda serie publicada más larga, si bien no hay demasiado apoyo en la literatura como lo demuestra la escasa bibliografía.

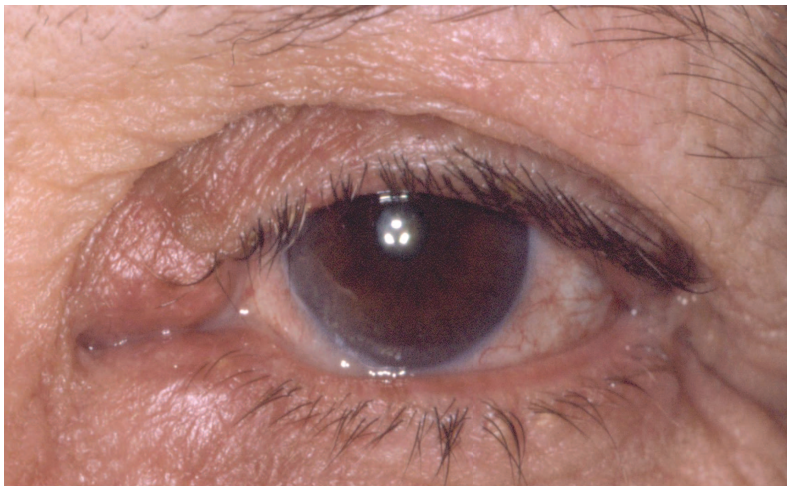

Figura 1. Dilatación puntal, secreción purulenta y tumoración; en este caso bicanalicular.

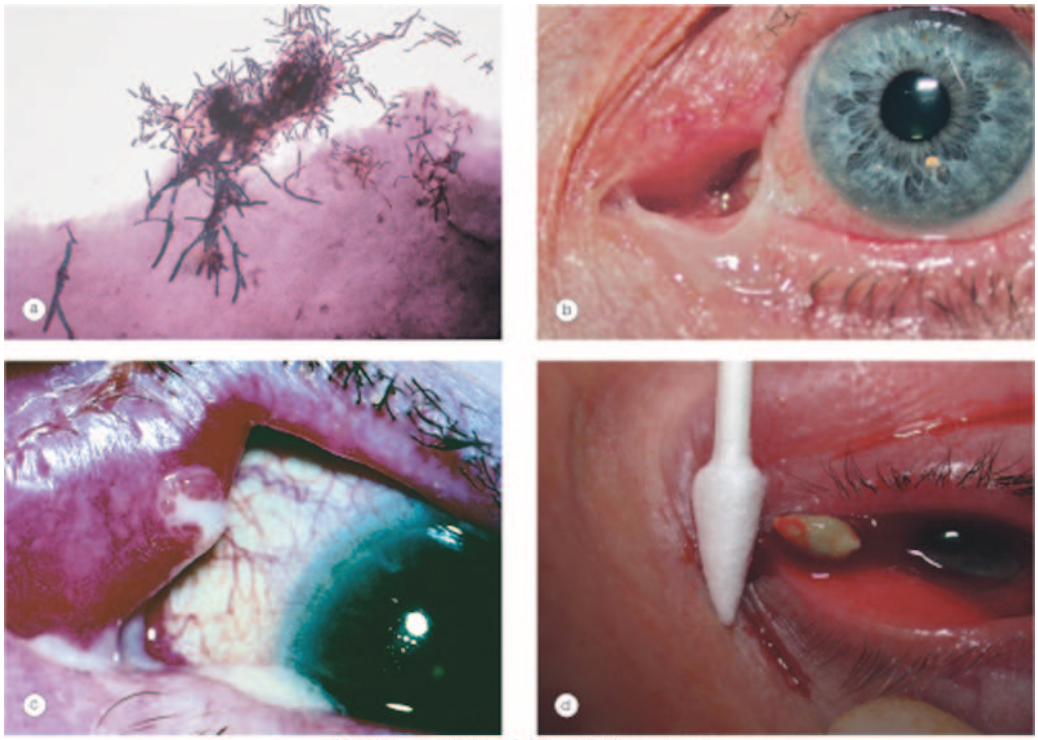

© 2007 Elsevier Ltd. Kanski: Clinical Ophthalmology 6e

Figura 2. Tinción gram de A. Isarelii (a); edema, secreción y tumoración de ambos canalículos (b); dilatación puntal y descarga mucopurulenta (c); dacriolitos obtenido al exprimir el canalículo (d). Con permiso de Elsevier 2007 (en Oftalmología Clínica, 6 edición; J. Kanski; pág.160).

Bibliografía

1. Vécsei VP, Huber-Spitzy V, Arocker-Mettinger E, Steinkogler FJ. Canaliculitis: difficulties in diagnosis, differential diagnosis and comparison between conservative and surgical treatment. Orbit. 2004 Mar;23(1):19-26.

2. Anand S, Hollingworth K, Kumar V, Sandramouli S. Canaliculitis: the incidence of long-term epiphora following canaliculotomy. Ophthalmologica. 1994;208(6):314-7

3. Varma D, Chang B, Musaad S. A case series on chronic canaliculitis. Orbit. 2005 Mar;24(1):11-4

4. Pavilack MA, Frueh BR. Through curettage in the treatment of chronic canaliculitis. Arch Ophthalmol. 1992 Feb;110(2):200-2

5. Briscoe D, Edelstein E, Zacharopoulos I. Actinomyces canaliculitis: diagnosis of a masquerading disease. Graefes Arch Clin Exp Ophthalmol. 2004 Aug;242(8):682-6

6. Mohan ER, Kabra S, Udhay P, Madhavan HN. Intracanalicular antibiotics may obviate the need for surgical management of chronic suppurative canaliculitis. Indian J Ophthalmol. 2008 Jul-Aug;56(4):338-40

7. Singh CN, Thakker M, Sires BS. Pyogenic granuloma associated with chronic Actinomyces canaliculitis. Ophthal Plast Reconstr Surg. 2006 May-Jun;22(3):224-5.

8. Melero P, Alvarez M, Llanos A, Pérez JM, Salaverri F, Cisterna R. Canaliculitis caused by Actinomyces israelii. Enferm Infecc Microbiol Clin. 1994 Feb;12(2):109-10.

9. Milagro A, Moles B, Ferrer I, Cruz Villuendas M, Marcuello B, Fernández J. Chronic unilateral canaliculitis Enferm Infecc Microbiol Clin. 2000 Jan;18(1):41-2.

10. Tost F, Bruder R, Clemens S. Clinical diagnosis of chronic canaliculitis by 20-MHz ultrasound. Ophthalmologica. 2000;214(6):433-6.

11. Harrison: principios de medicina interna. Ed Mc GrawHill, 16ª edición, 2005. Vol I, pág. 1044-47

12. Demant E, Hurwitz JJ. Canaliculitis: review of 12 casesCan J Ophthalmol. 1980 Apr;15(2):73-5.

Tablas

Paciente	Edad	Sexo	OD/OI	Canalículo
1	29	♀	OI	Sup
2	79	♂	OD	Inf
3		♂		Inf
4	19	♀	OI	Inf
5	74	♀	OI	Sup+Inf
6	66	♀	OI	Sup+Inf
7	58	♀	OD	Inf
8	73	♀	OD	Inf
9	63	♀	OI	Sup
10	68	♀	OI	Inf
11	51	♀	OI	Inf
12	88	♀	OD	Inf
13	58	♀	OI	Sup
14	19	♀	OD	Inf
15	44	♀	OD	Inf
16	65	♂	OD	Inf
17	59	♀	OD	Sup
18	82	♀	OI	Inf

Tabla 1. Epidemiología general

Paciente	Epífora	Sensación ce	Prurito
1	+		
2		+	
3			
4	+		
5	+		+
6	+		+
7			
8	+		
9		+	
10	+		
11	+	+	+
12	+		
13			
14			
15			
16	+		
17		+	
18	+	+	

Paciente	Hiperemia	Dilatación	Absceso	Secreción	Ectropion	Otros:QPS,
1	+			+		+
2		+			+	+
3						
4				+		+
5				+		
6		+		+		
7		+	+			+
8			+	+	+	
9		+		+		
10		+		+		
11		+		+		
12			+	+		
13		+		+		
14	+	+		+		
15		+	+	+		
16	+	+	+	+		
17		+				
18	+			+		+

Tabla 2 y 3. Síntomas y signos predominantes

Paciente	Dx previo	Tto previo	Evolución
1	Conjuntivitis	AB + AINE tóp + AB vo	3
2			18
3			
4	Conjuntivitis alérgica	Antihistamínico +AB tóp	36
5	Dacrocistitis	AB tóp / DCR	36
6	OCNL	AB vo	6
7			12
8		AB tóp + vo	18
9			18
10	OCNL		8
11	Conjuntivitis,Dacrioc	AB tóp +vo	
12	Dacriocistitis	AB tóp + AINE tóp + vo	36
13	Canaliculitis crónica	AB tóp + vo	24
14		AB tóp	36
15			42
16	Dacriocistitis	AB vo	6
17		AB tóp	2
18	Dacriocistitis aguda	AB vo	4

Tabla 4. Tiempo de evolución y tratamientos previos

Paciente	Microbiología
1	Actinomyces sp
2	
3	Actinomyces israelii
4	
5	Actinomyces israelii
6	Aerobio (-)
7	Aerobio (-)
8	Corinebacterium sp
9	Actinomyces sp
10	Actinomyces sp + Streptococo mitis
11	Actinomyces sp + Aerobio (+)
12	Actinomyces israelii
13	Peptostreptococo anaerobius + Prevotella
14	Aerobio (+)
15	Actinomyces israelii
16	Serratia Marcescens
17	Actinomyces israelii
18	Staph. Aureus

Tabla 5. Microbiología.

Paciente	Canal sup		Canal inf		Canal sup+inf		CNL	
	pre	post	pre	post	pre	post	pre	post
1	+	+						
2								
3								
4			+	-				
5			-	-			-	-
6			-	-			-	-
7					+	+		
8			-	-			-	-
9	+							
10			-	-			-	-
11			-	-			-	-
12								
13	+							
14							+	-
15			-	-			-	-
16								
17	-	-						
18							-	-

Tabla 6. Estado de la vía lagrimal (obstruída + y permeable -) antes y después de la cirugía.