ATROFIA GIRATA

AUTORES: Mendez-Cepeda P. Sevillano C.

INTRODUCCIÓN

- La atrofia girata es una distrofia coroidea poco frecuente de herencia autósomica recesiva (HAR) producida por mutaciones del gen de la ornitina aminotransferasa(OAT).
- Los pacientes afectados presentan inicialmente nictalopía con pérdida progresiva del campo visual (CV) durante la primera década de la vida y disminución de la agudeza visual (AV) en fases posteriores de evolución de la enfermedad

CASO CLINICO

- Se describe el caso de un paciente varón de 46 años, remitido a nuestro centro por un empeoramiento gradual y progresivo de su visión, con un diagnóstico previo de trastorno ario no filiado
- cuenta dedos a 1 m en OD y 0.2 en OI. uestra un deficit generalizado, con un visión central en ambos ojos. (AO).

Optimized using
trial version
www.balesio.com

- En el examen biomicróscópico se observa pseudofacodonesis en el OD y subluxación de lente intraocular en el ojo izquierdo.
- En el fondo de ojo se observan amplias regiones confluentes de atrofia coriorretiniana con bordes festoneados e hiperpigmentación que respeta la región macular.

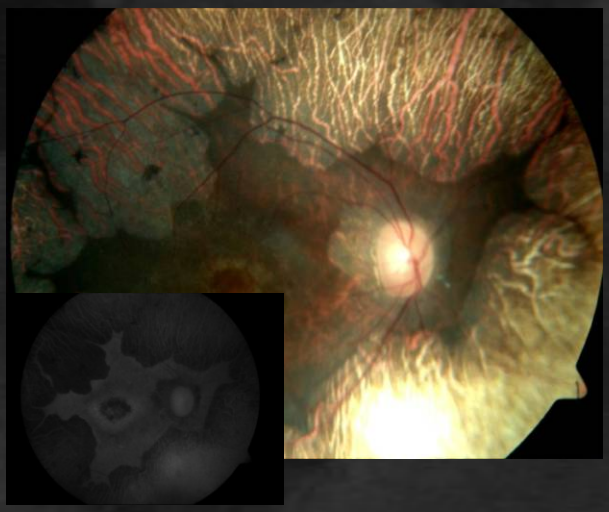

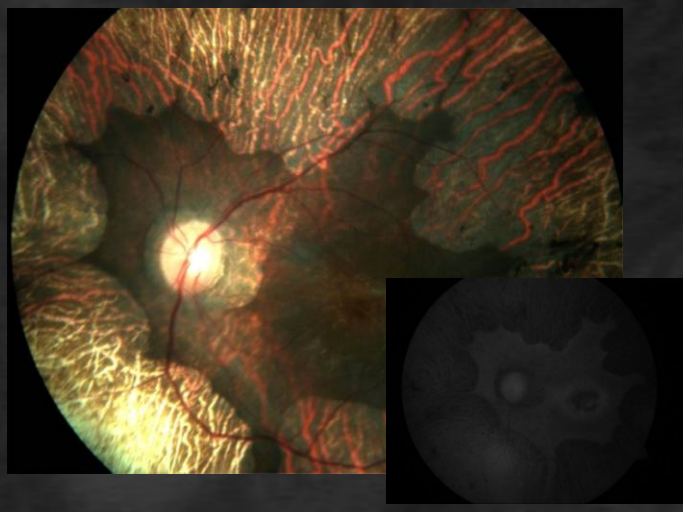

- La OCT muestra membrana epirretiniana y edema macular en ambos ojos

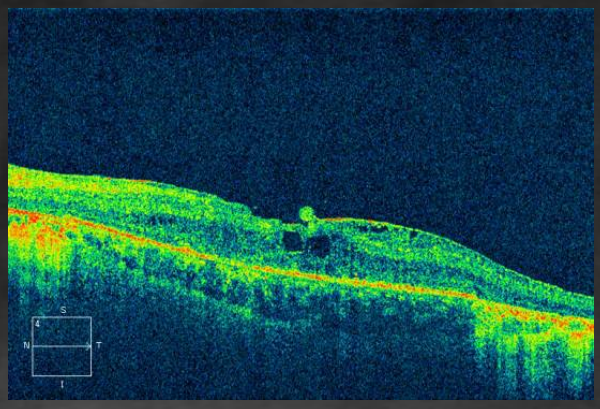

- En la analítica se observa una concentración de ornitina plasmática elevada (433 µmol/l)
- ora una dieta de 1500c, baja en se pauta suplemento de vitamina B_6. A ses de iniciar el tratamiento la ón plasmática de ornitina ya había disminuido a la mitad.

Optimized using
trial version
www.balesio.com

CONCLUSIONES

- El hallazgo biomicroscópico de islotes de atrofia coriorretiniana confluentes, con bordes festoneados, en un paciente con nictalopía y pérdida visual progresiva es muy sugestivo de atrofia girata. El diagnóstico clínico se puede confirmar midiendo la concentración plasmática de ornitina y/o mediante el análisis molecular del gen OAT [1]
- La región macular esta respetada hasta fases tardías, conservándose la visión central, pero hay casos descritos de afectación macular concomitante con membrana epirretiniana y edema cistoide[2,3] como en nuestro caso
- La opción terapeútica más utilizada en la actualidad es la dieta pobre en proteinas, asociada o no a suplemento de vitamina B_6, que se ha visto que es capaz de reducir los niveles plasmáticos de ornitina, pero su eficacia es controvertida [1,4]

BIBLIOGRAFIA

- Potter MJ, Berson EL. Diagnosis and treatment of gyrate atrophy. Int Ophthalmol Clin 1993;33:229 –236.
- Oliveira TL, Andrade RE, Muccioli C, Sallum. Cystoid macular edema en gyrate atrophy of the chosoid and retin a: a fluorescein angiography and optical coherence tomography evaluation.Cystoid macular edema in gyrate atrophy of the choroid and retina: a fluorescein optical coherence tomography evaluation.Am J Ophtahlmol.

SS, Robertson DM, Jones JD, Rostvold JA. Epiretinal membranes and ema in gyrate atrophy of the choroid and retina. Retina. 1989;9(2):

agliola C, Tolone C, D'Aloia A, D'Avanzo A, Prisco F, Perrone L, del otein dietand progresision of retinal degeneration in girate atrophy of the choroid and retina: atwenty-six –year follow-up. J Inherit Metab Dis. 2004;27(2):187-96.

Optimized using
trial version
www.balesio.com